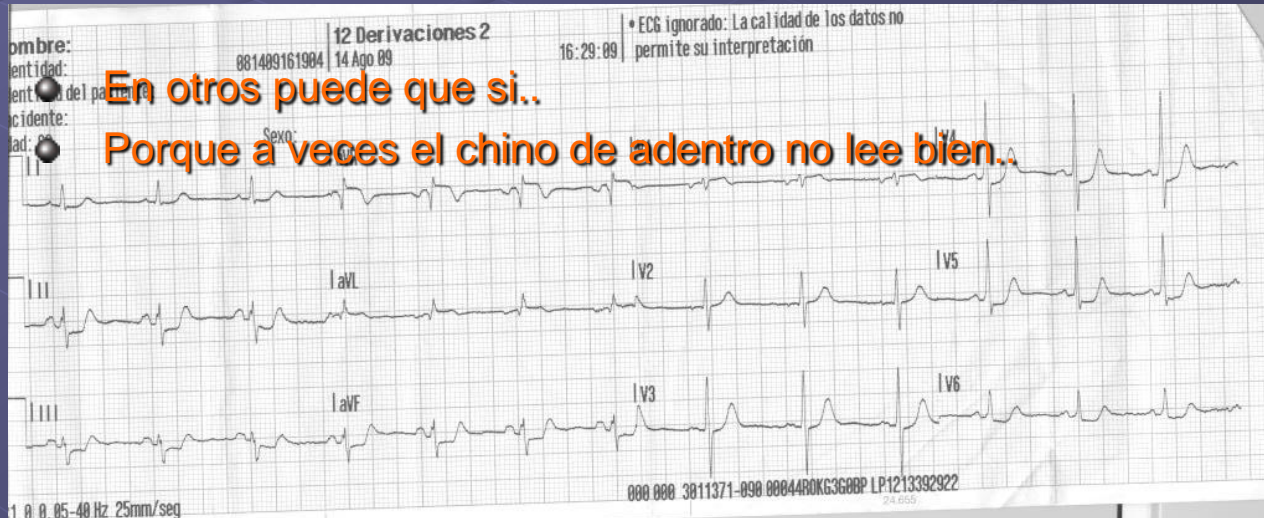
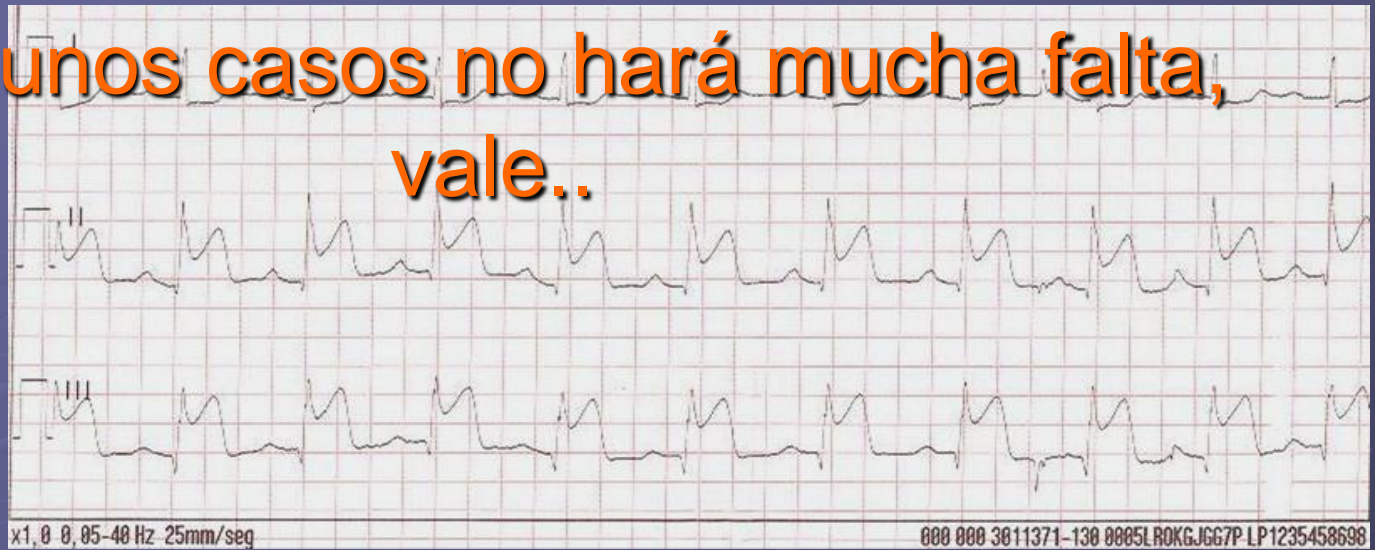


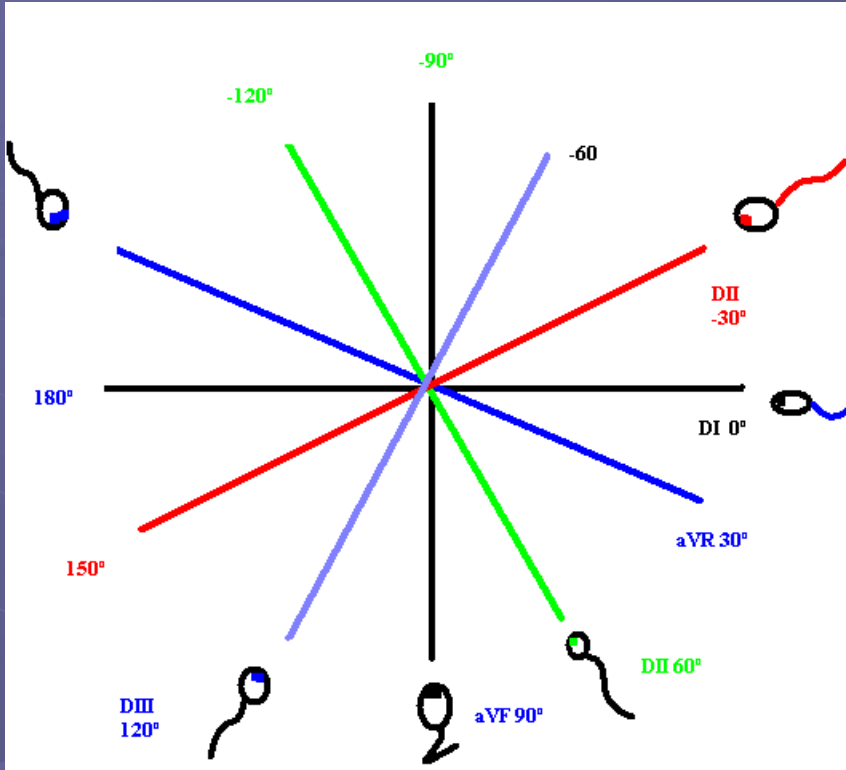
Algunas consideraciones acerca de la localización de la lesión coronaria..

Tal vez no sea necesario conocer todo esto en profundidad, pero el tener cierto nivel de especificidad hará más fácil el diagnóstico grosero

En algunos casos no hará mucha falta,
vale..



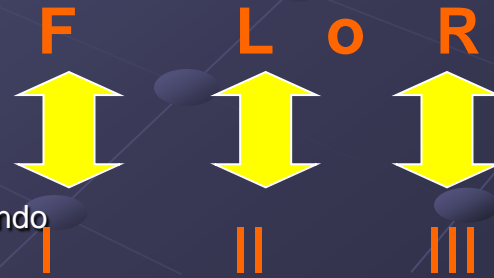
Recuerdos del Eje.



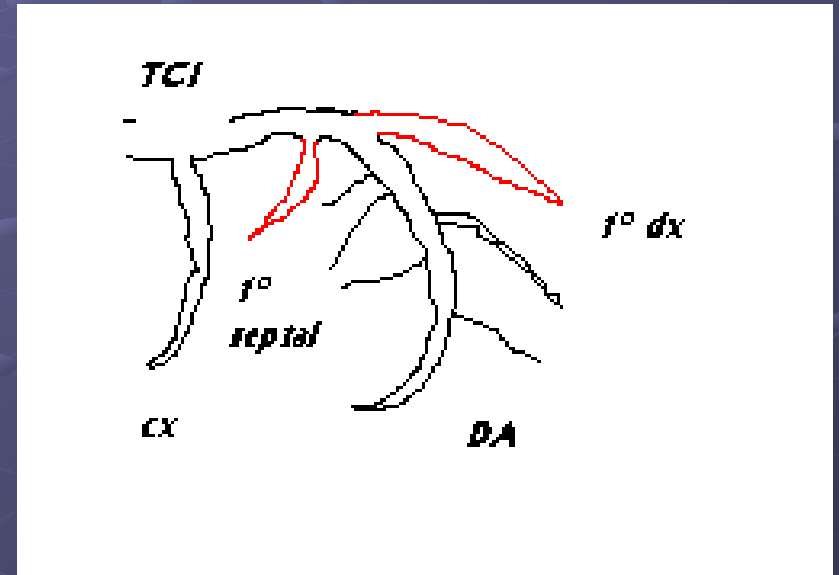
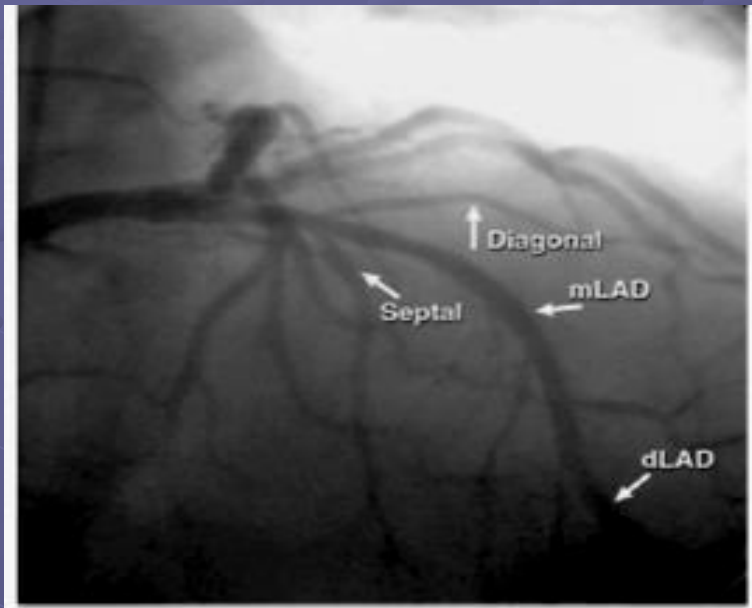
- Cada electrodo nos dirá si el dipolo se “acerca” (- +) o si se aleja (+ -)
- Para orientarnos recordar la palabra
- FLOR
- Son ojitos, no otra cosa.. Eh??

F L o R

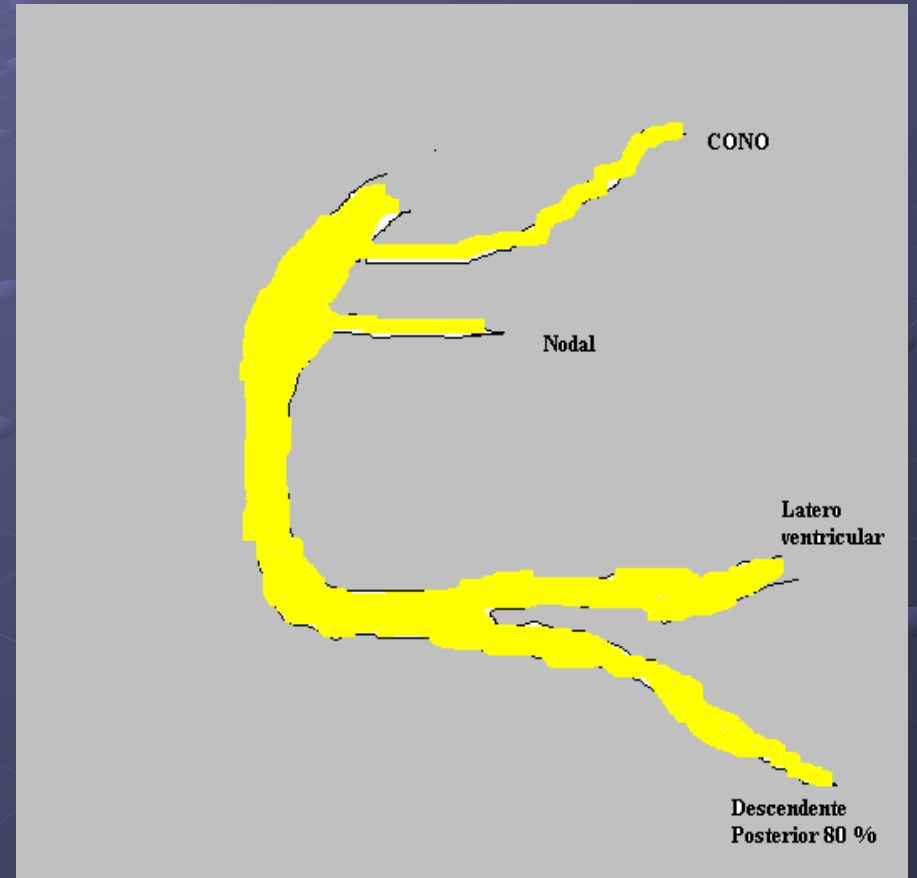
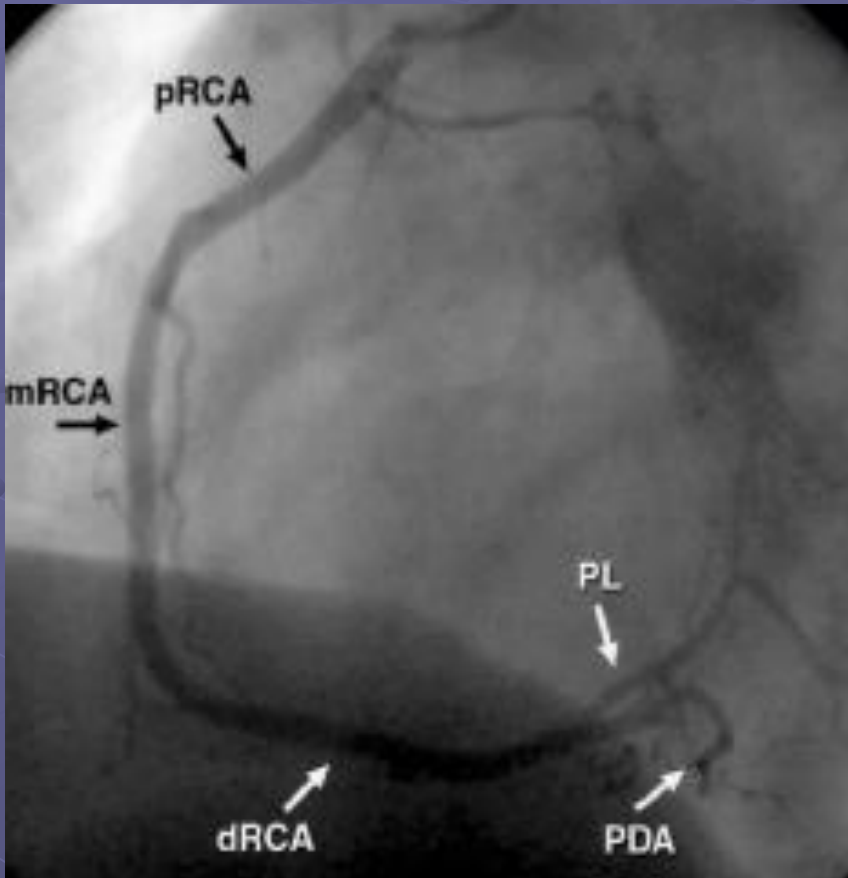
I II III



Coronaria Izquierda



Coronaria Derecha



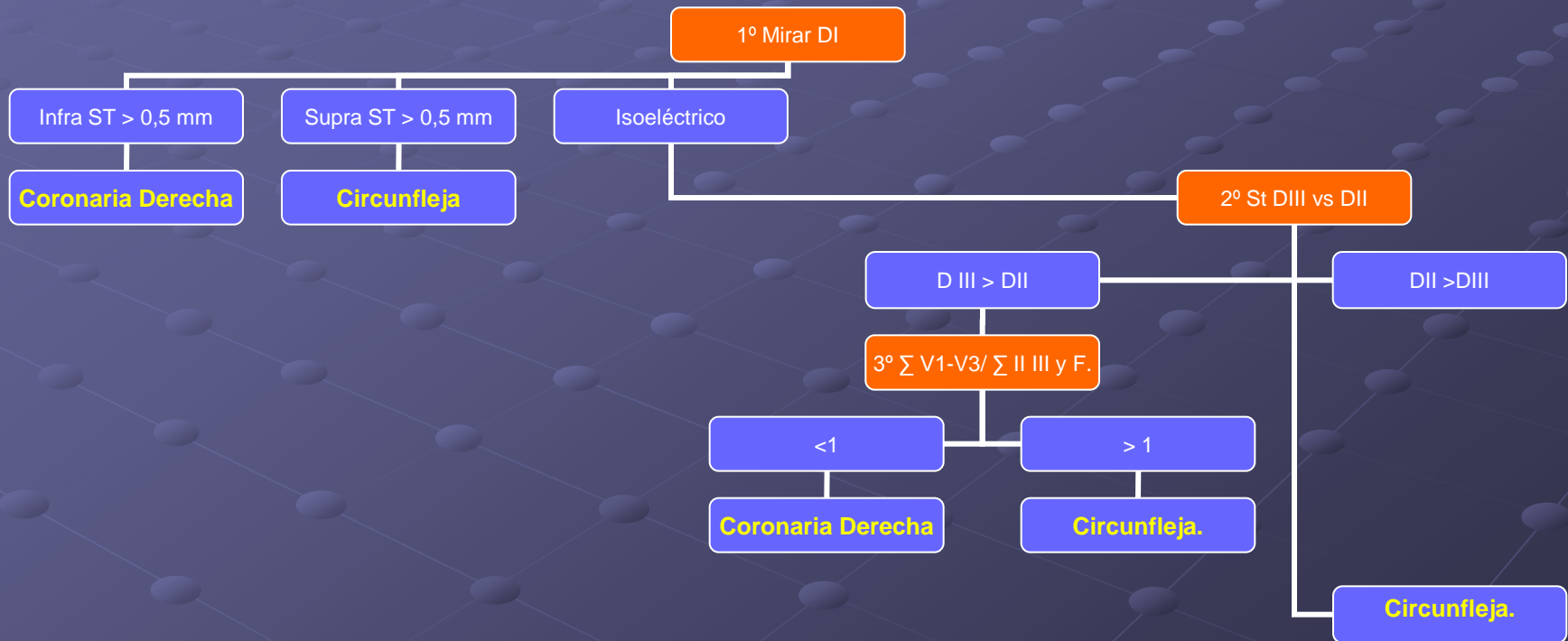
Antes de comenzar..

- El vector de Isquemia “apunta” a la zona comprometida
- Esa dirección nos permitirá “predecir” con cierta exactitud la coronaria culpable y la localización del trombo.
- Estos mismos elementos nos darán seguridad sobre el diagnóstico.
- Existen, si bien casi no se usan, “criterios de gravedad eléctrica” .
- Conocer algunos antecedentes específicos nos puede ayudar –incluso antes de ver el electro-

1º lo primero

- Localizar la elevación del segmento ST.
- Buscar las distintas imágenes “en espejo”
- Tener en cuenta las ondas Q y relacionarlas con el tiempo de evolución
- Preguntar por el dolor –PQRST- clasificar una intensidad –sobre 10-
- Puntuación > 12 mm se corresponde con un área isquémica de consideración

Algoritmo de Ups and Downs

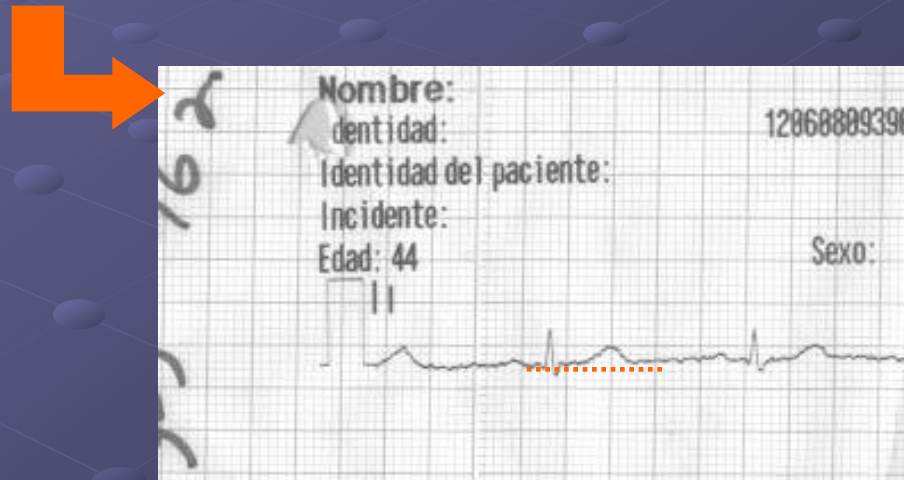


Infarto inferior

- **Clave: ¿Coronaria derecha o Circunfleja?**
- Tras identificarlo mirar 3 puntos:
- **1º** DI (Supra ST, nada, Infra ST)
- **2º** Medir la elevación de DII y Compararla con DIII.
- **3º** Medir los “infras de V1;V2 y V3. y sumarlos. Medir los supras de II, III y F y sumarlos también.

1º D1

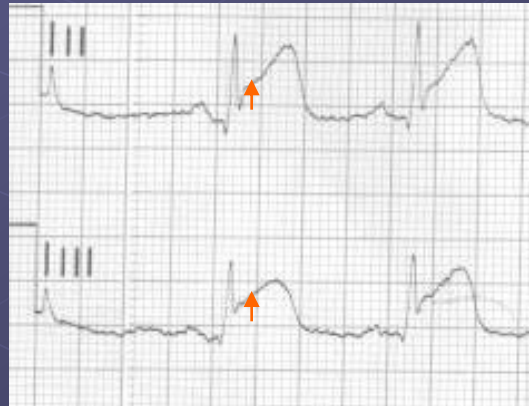
- Si en D1 hay Supra ST corresponde a CX
- Si en D1 hay Infra ST corresponde a CD
- Si en D1 isoeeléctrico continuar con el algoritmo.



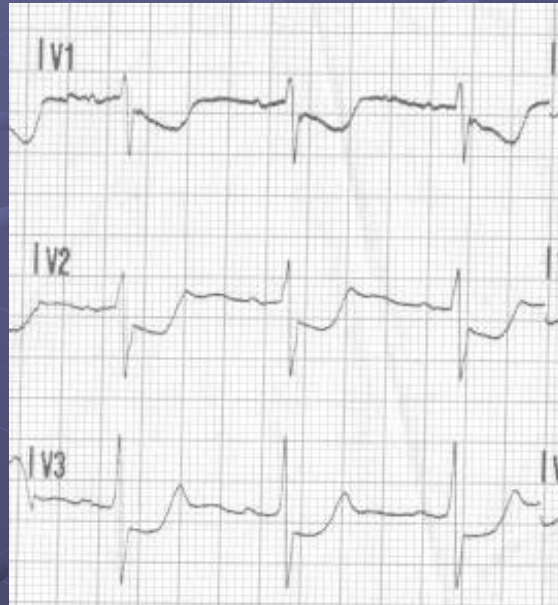
2º Comparar DII vs DIII

(a 80 msec del punto J –lo que viene siendo dos cuadraditos)

- Si $DIII > DII$ = Probable CD
- Si $DII > DIII$ = CX
- Si son iguales.. Vayamos al siguiente paso
- 3 es mayor a 2, como CD es mas probable que cx..

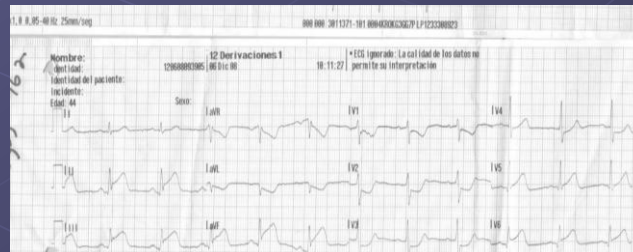


3º sumar los infras de V1+V2+V3
Sumar los supras de II, III y F.

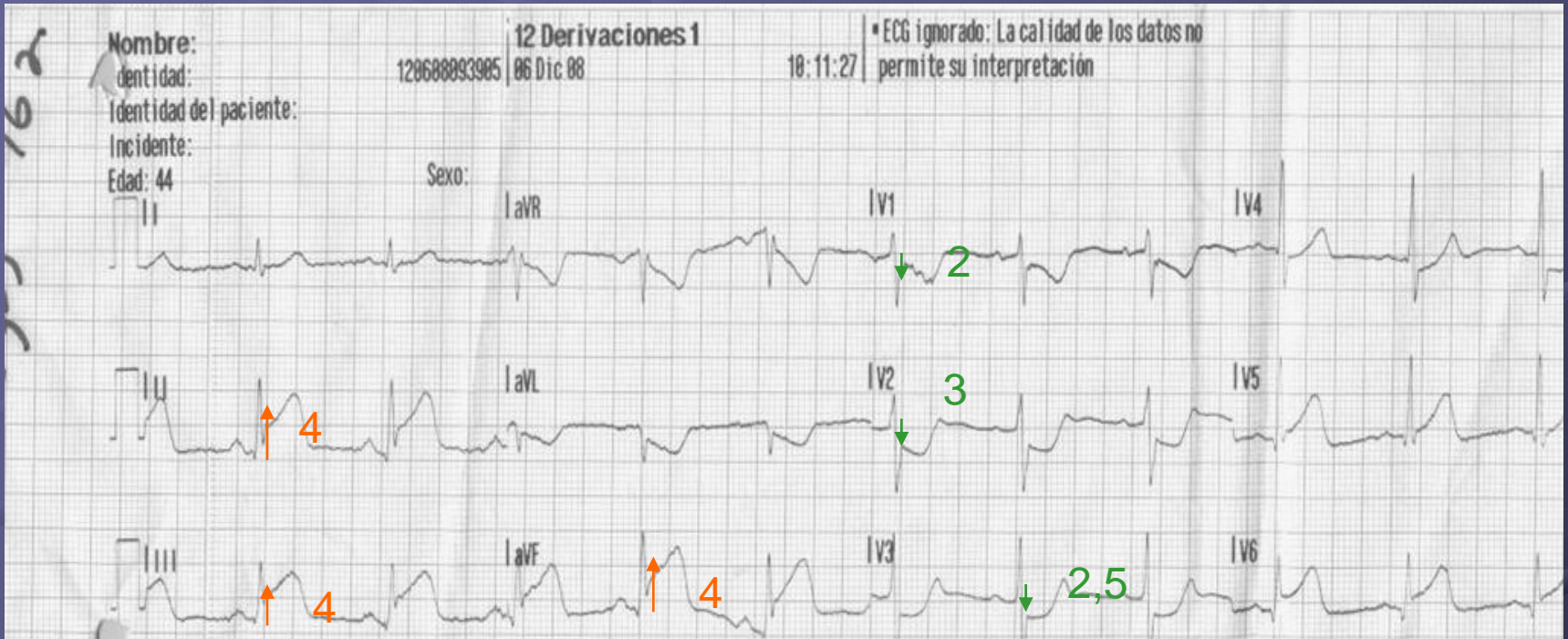


Una vez sumados

- Apuntarlos por algún sitio.
- Luego el resultado de las V lo colocamos arriba
- el de la cara inferior debajo y dividimos.
- Si la división resulta igual a **1 o menor es coronaria derecha**. Si da **más de 1 será circunfleja**.
- Truco: El **80% de los casos será derecha**



Ejemplo



- $2+3+2,5=7,5$

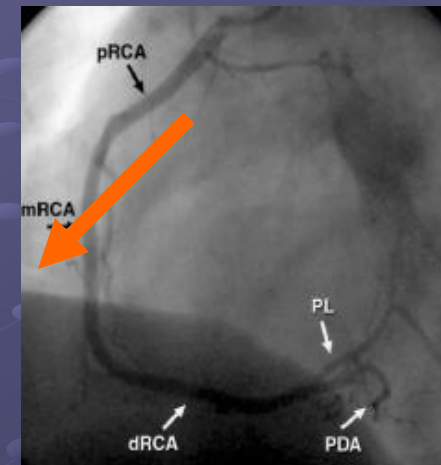
- $4+4+4=12$

$$7,5 / 12 = 0,62$$

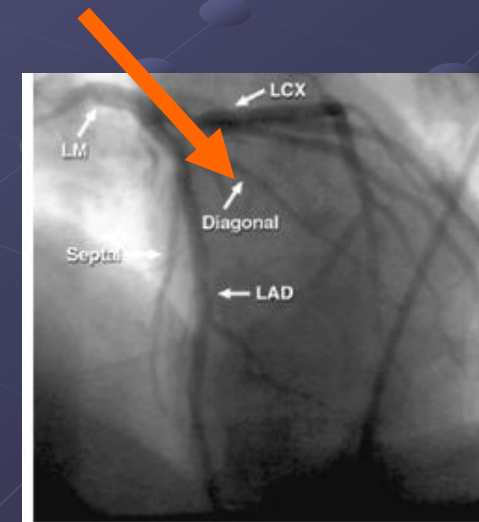
Una clave

- Cuando “la culpable” es:
- coronaria derecha:
- El ST “apunta” hacia DIII.

DIII



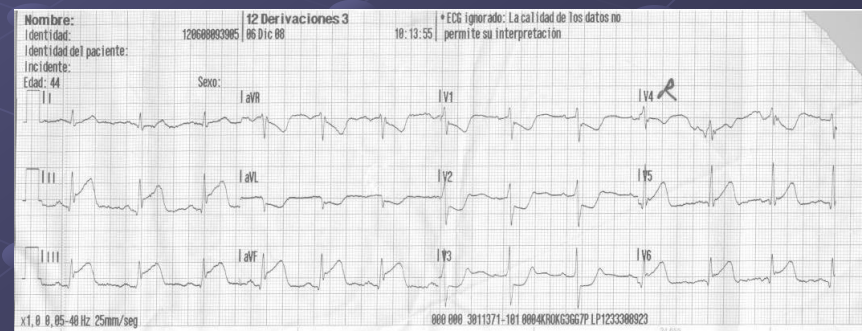
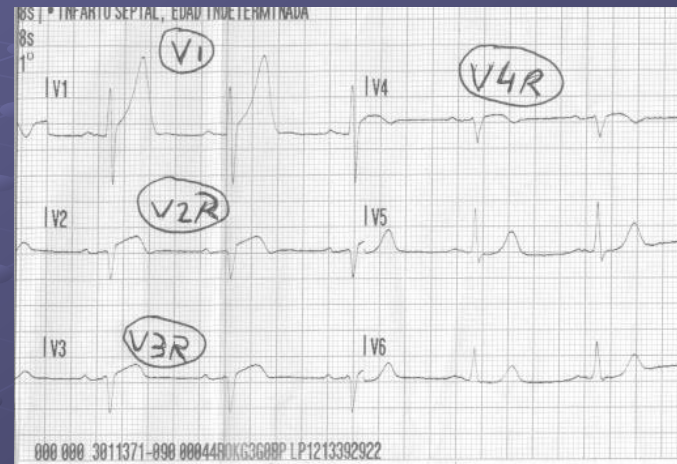
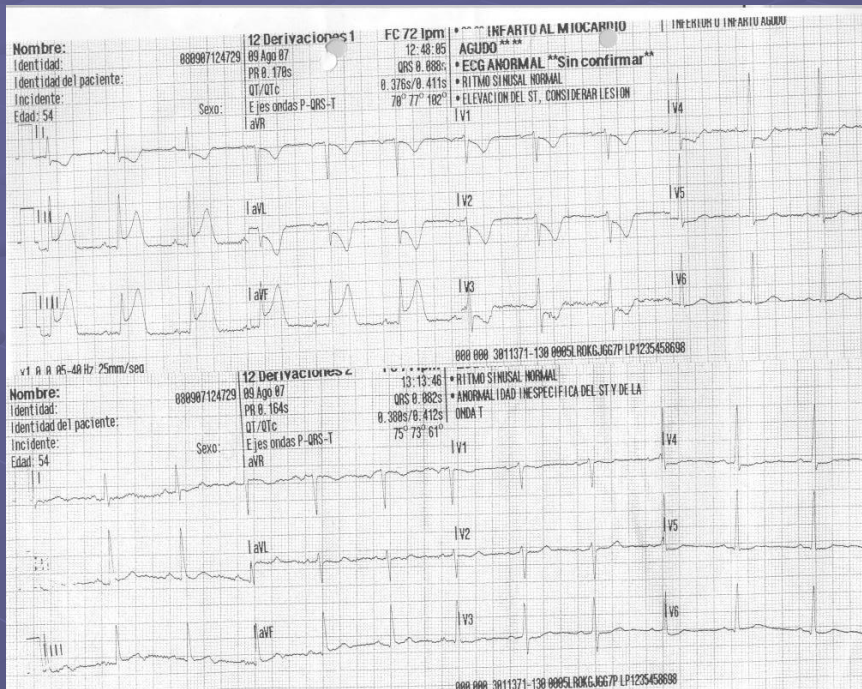
- Circunfleja:
- El ST “apunta hacia DII”



DII

Otros datos

- “En Todo IAM inferior debería hacerse un ekg completo con derivaciones **Derechas y posteriores**
- O al menos con
- **V4 r**
- **V4 r**
- Si supra ST CD proximal
- Si ST isoelec T Positiva CD distal
- Si ST isoelect T negativa CX.



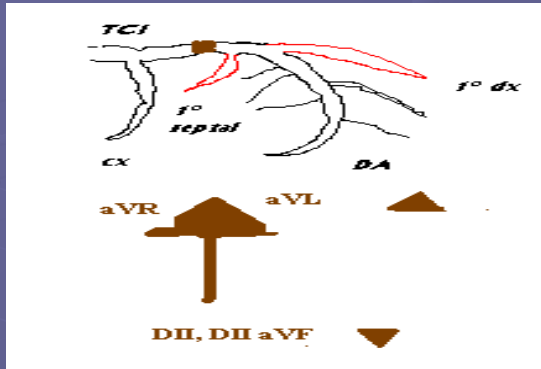
Respecto de los bloqueos

- Los distintos bloqueos en contexto de IAM inferior suelen ser “isquémicos” y por lo tanto reversibles. –La propiedad de ser transitorios , no implica necesariamente, que no puedan matar en el momento agudo-
- Considerar el mp transcutáneo como “puente hasta la revascularización”, para soporte hemodinámico.

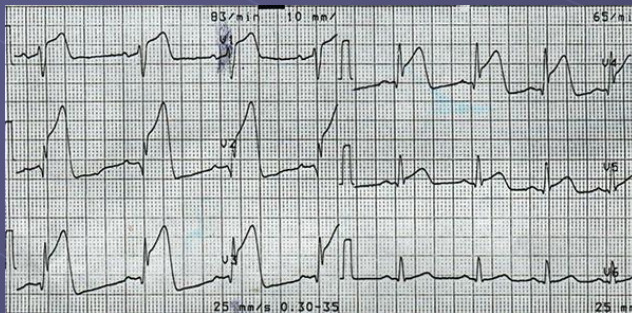
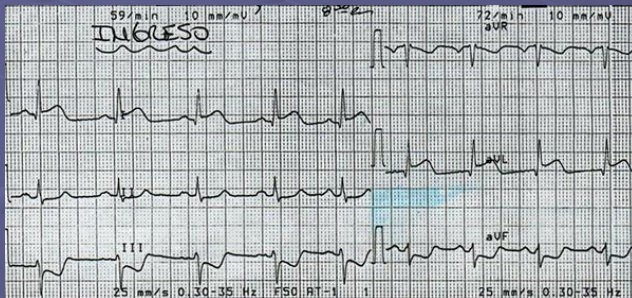
Infarto Anterior

- Descendente anterior.
- Proximal
- Medio
- distal

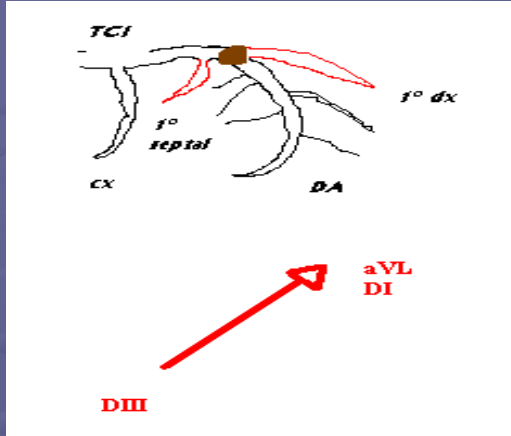
Proximal a la 1° septal y 1° diagonal.



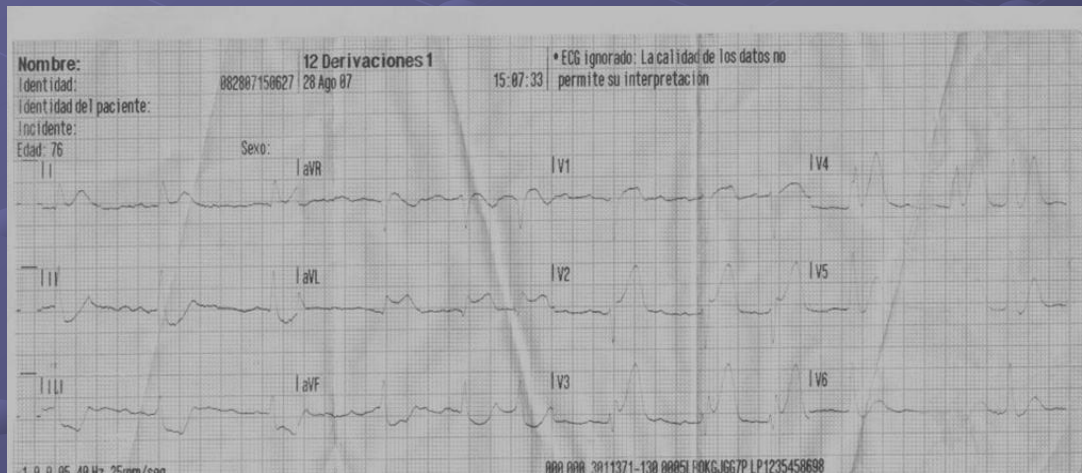
Apunta hacia las zonas
basales del corazón
-bien vertical hacia arriba-
Supradesnivel desde V1-V4
en V1 supra > 2 mm.
Supra en aVL, aVR
Infradesnivel DII, DIII y aVF.



Distal a la 1^o septal pero proximal a la 1^o diagonal

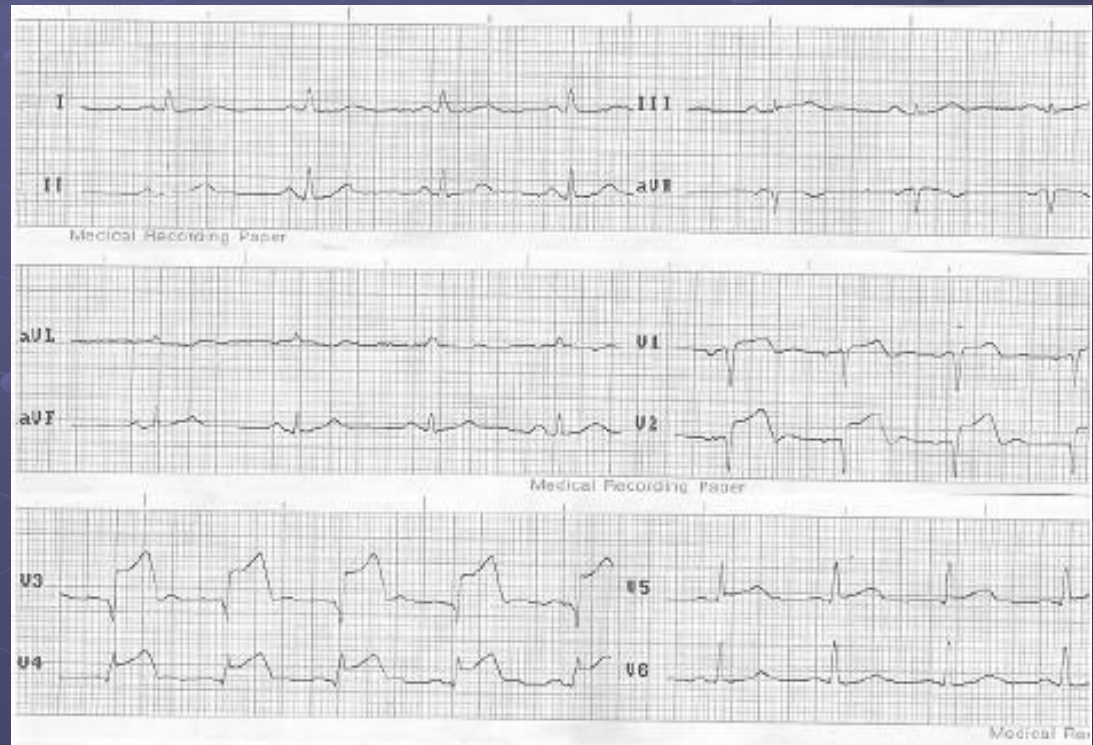


- Supra ST V2-V6 pero no en V1.
- Apunta hacia aVL
- Supra en aVL, DI
- Infra en DIII



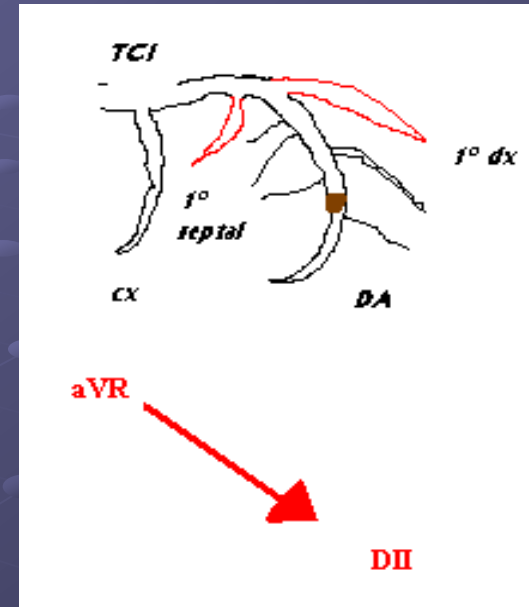
Algunas veces distal a la 1° diagonal, y proximal a la 1° septal.

- Vector apunta hacia DIII
- Supra ST V1-V4
- Infra en aVL,
- Supra en DIII



Distal

- Supra de V3-V6
- Apunta hacia DII
- Infra en Avr, Supra en DII



En orden

V1 > 2mm
Supra aVL y aVR
Infra en cara inferior

DA Proximal

ST V1-V4

Supra DIII
Infra en aVL

Distal 1° dx, prox 1° septal
(raros)

ST V2V6

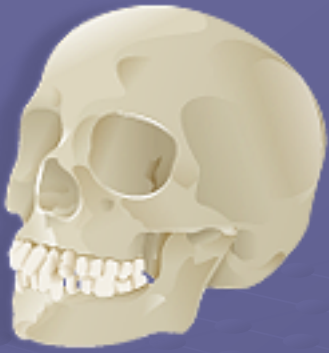Supra DI y aVL
Infra DIII
No V1

Da distal 1° septal
Proxima 1° diagonal

ST V3-V6

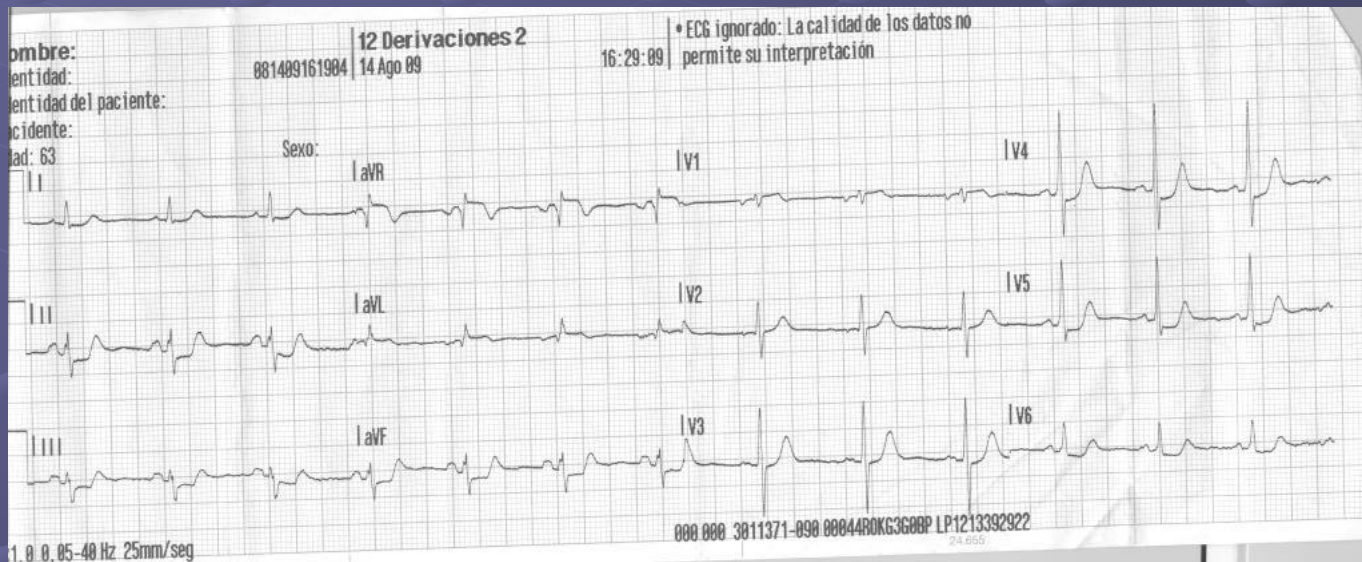
Infra aVR
Supra DII

DA distal



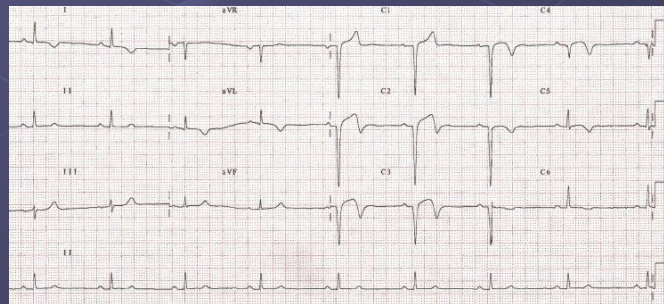
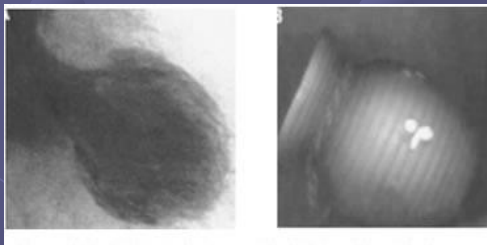
Tronco coronario

- Supra desnivel ST aVR > V1
- Es mejor ir depilando al paciente..



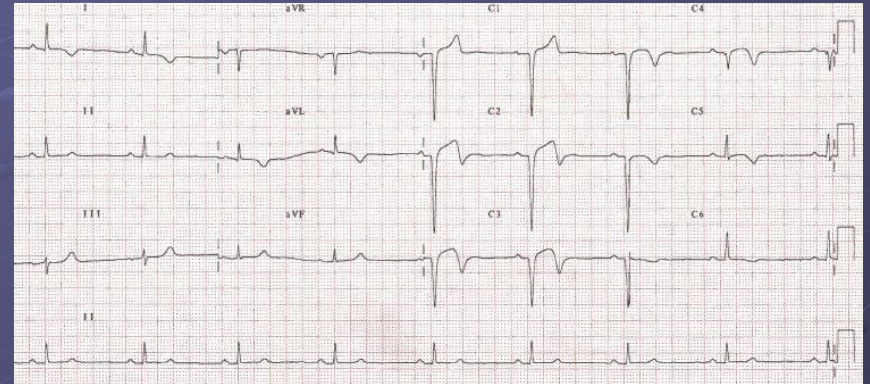
Diagnóstico diferencial

- Otras causas de supra desnivel del ST:
- Pericarditis
- Movimiento aneurimático
- Tako Subo
- No hacer “electromancia”
- Reunir todos los datos posibles
- Ante la duda decidir a favor del IAM.



Conclusiones

- El ekg continúa siendo la prueba diagnóstica más fiable, económica y disponible.
- El conocimiento de las distintas desviaciones del eje nos permitirá predecir el nivel de oclusión con alto grado de probabilidad, pero con toda seguridad.



Si aún estáis despiertos..

Muchas gracias por vuestra atención!

casos

